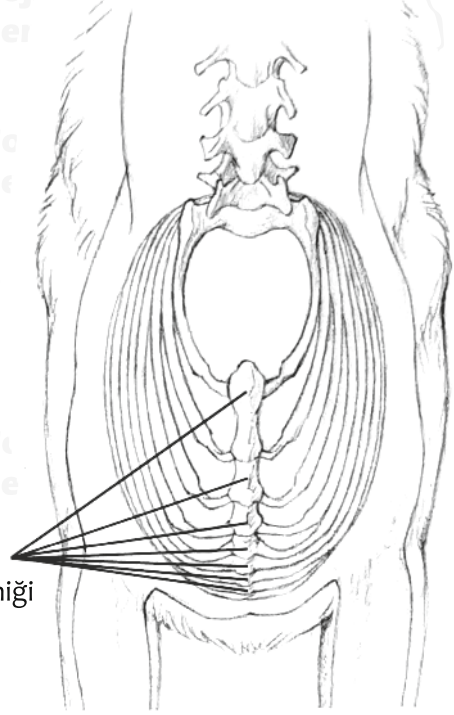


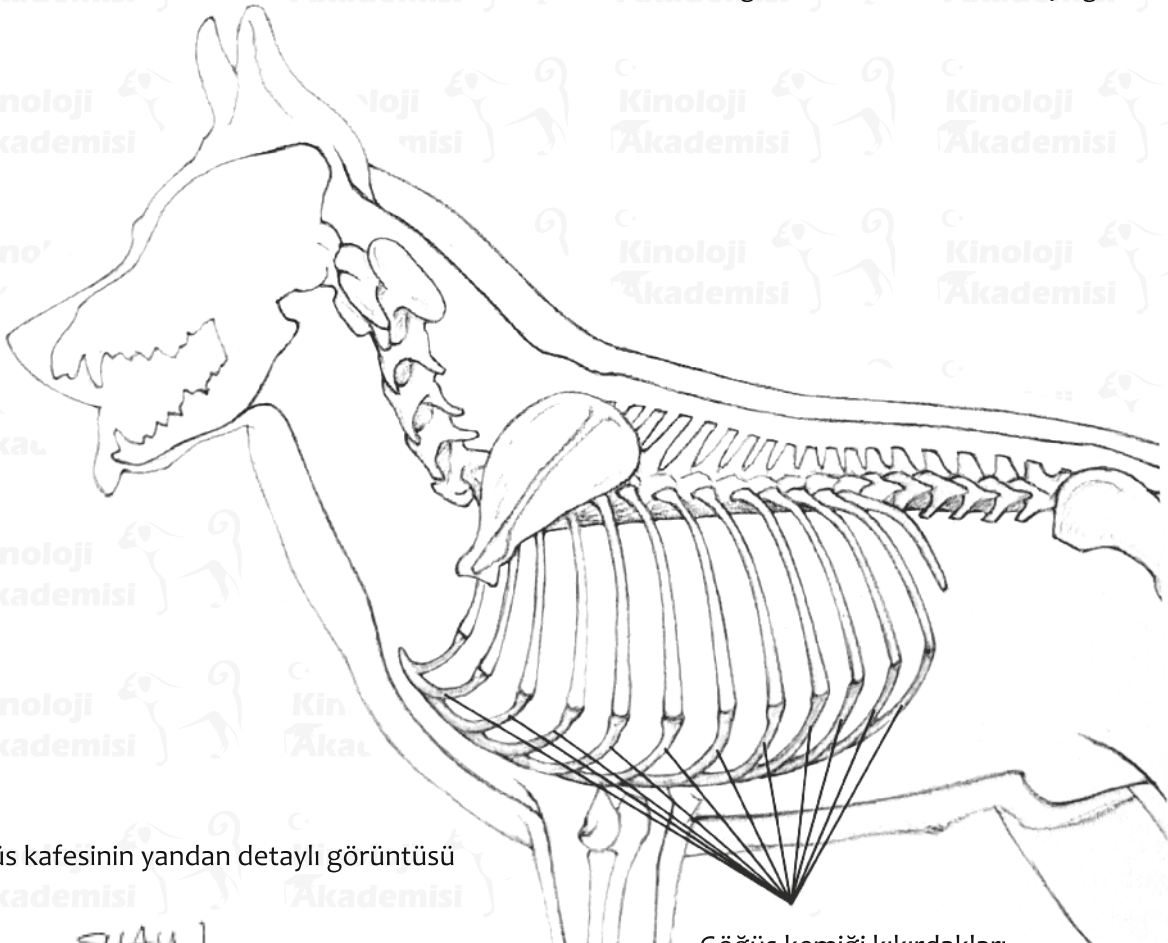
Göğüs Kafesi

Normal göğüs kafesinde 13 çift kaburga vardır. Bunlardan bir çiftin ucu açıktadır (Yalancı kaburga). On üç çiftin tümü on üç sırt omuruna eklemlidir. İlk sekiz çift, yedi kemikten oluşan göğüs kemiğine bağlanan kıkırdakta sonlanır. Son kaburga çifti eksizdir. Kaburgalar kıvrıktır ve omurgaya eklemlerle bağlıdır. Bir balığın solungaçları gibi, nefes verme sırasında geriye katlanırlar ve nefes alırken göğüs boşluğunu genişleterek öne doğru esnerler.



Göğüs kemiği

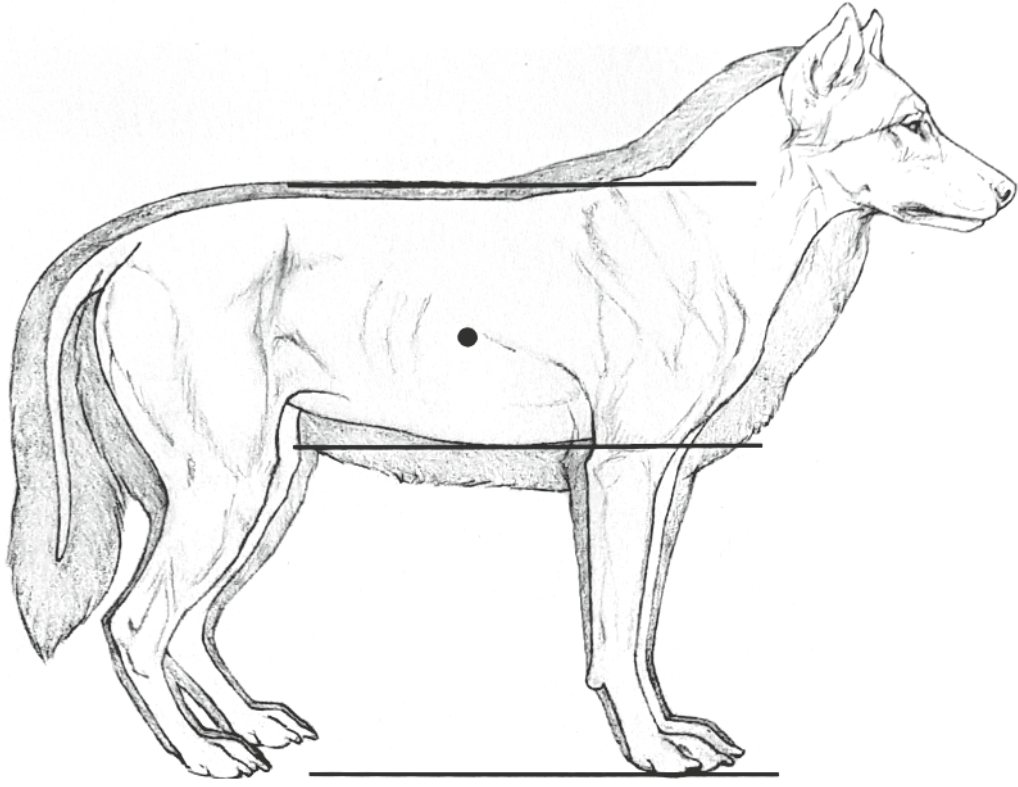
Göğüs kafesinin önden detaylı görüntüsü



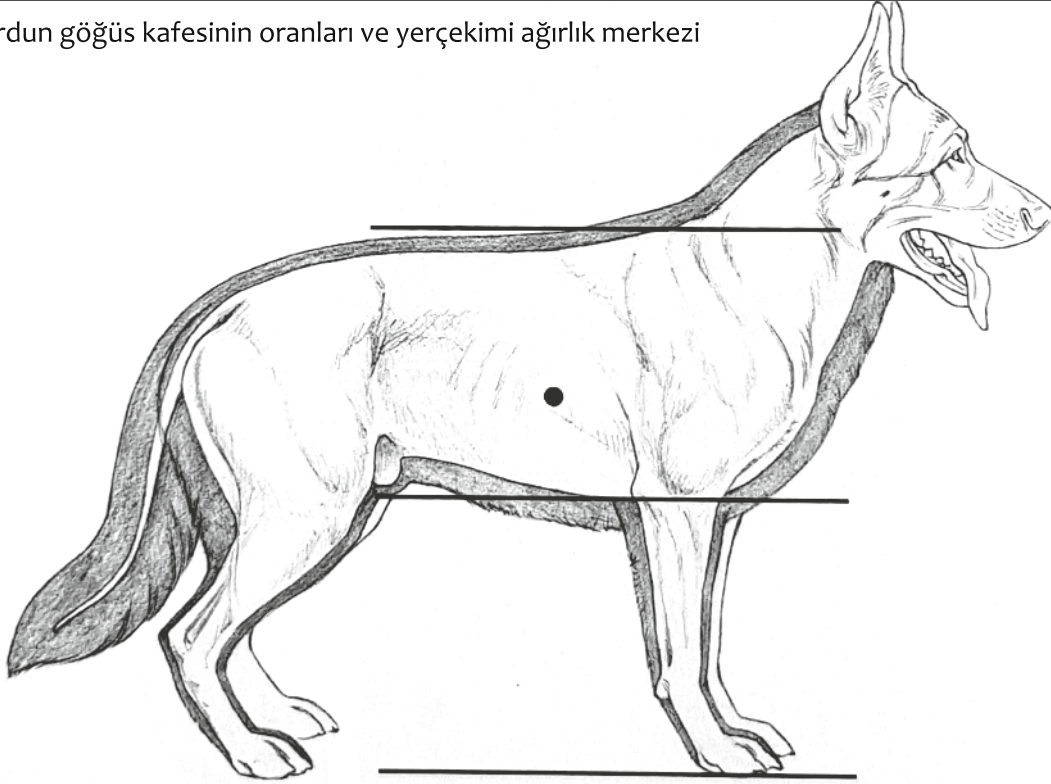
Göğüs kafesinin yandan detaylı görüntüsü

Göğüs kemiği kıkırdakları

SHAW



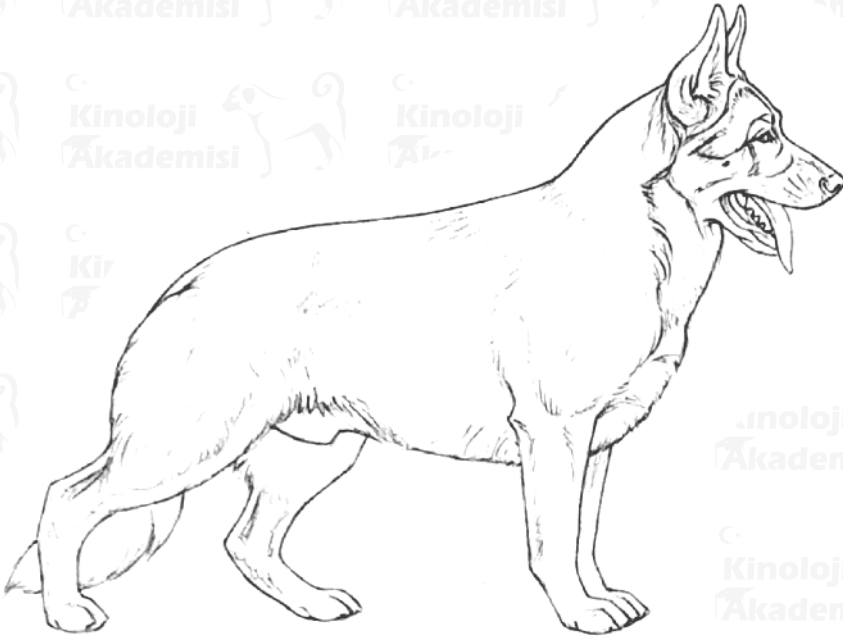
Kurdun göğüs kafesinin oranları ve yerçekimi ağırlık merkezi



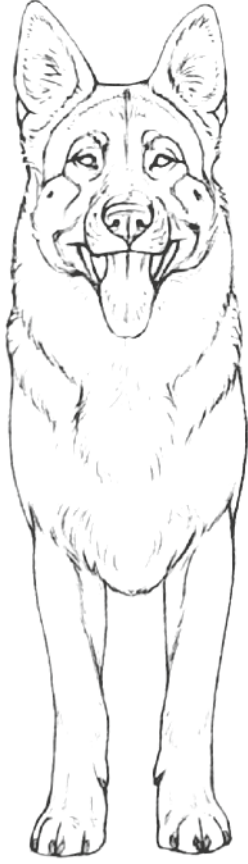AÇK'nin göğüs kafesinin oranları ve yerçekimi ağırlık merkezi

Kurdun kasları da dahil olmak üzere göğsünün toplam derinliği, omuzların üstünden göğüs kemiğinin altına kadar olan kısımdır. Dirseklerin biraz üstüne kadar uzanır. Hayvanın toplam yüksekliğinin

yarısından daha azını oluşturur. AÇK'nın ön ayakları biraz daha kısadır, bu nedenle göğüs derinliği dirseklere ulaşır. Her iki hayvanın ağırlık merkezi de, göğsün ortasında, omuzun arkasında yer alır.



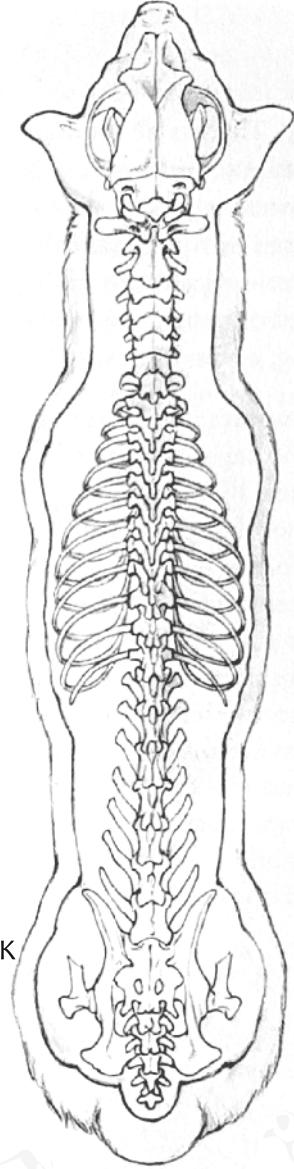
Aşırı göğüs derinliği olan bir AÇK



Aşırı göğüs derinliği, önden daralmaya neden olabilir

İyi durumdaki bir köpeğin kaburgalarının çoğunluğunun görülmemesi gerekir. Çok yoğun tüylü köpekler hariç son bir kaç kaburga görünür, yukarıdan bakıldığında bel kısmı ayırt edilebilir olmalıdır.

Üstten bakışla, iyi bir kiloya ve kondüsyona sahip AÇK

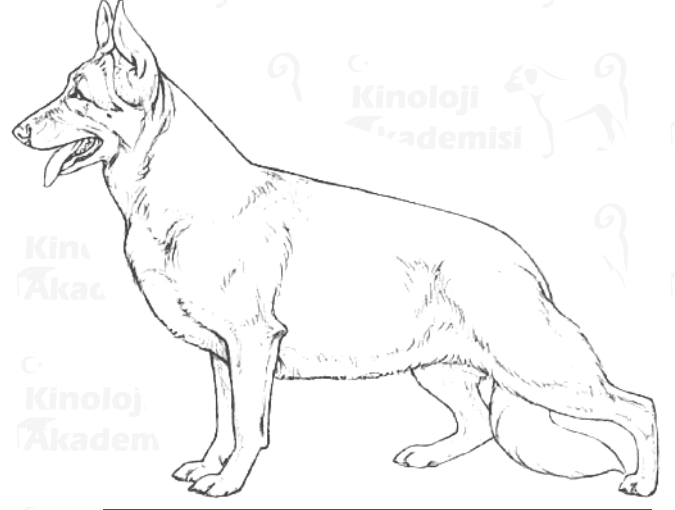


AÇK, yukarıdan bakıldığında, önde dar ve dirsek arkasında daha geniş, armut biçimli bir göğüs kafesine sahip olmalıdır. Bu, ön ayaklara manevra alanı ve omuzların arkasında, kalp ve akciğerlere bol miktarda alan sağlar. Bu yüzden çok derin bir göğse ihtiyaç yoktur.

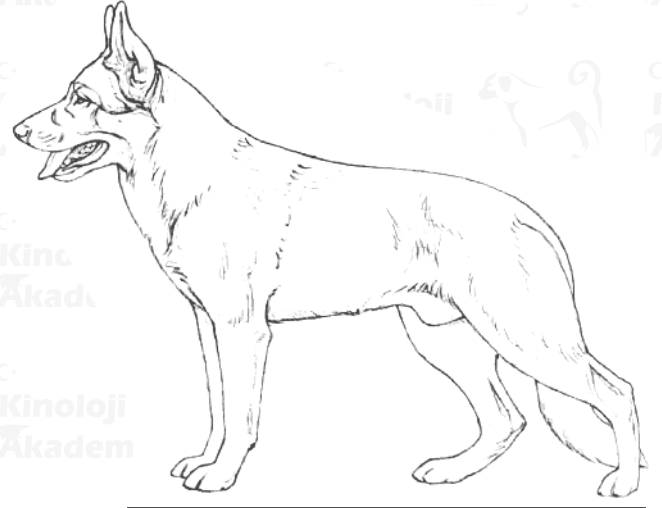
Pek çok gösteri köpeği, ön ayakları arasında ve önünde taşınan çok derin bir göğüs sergiler ve bu da gereksiz yere geniş bir ön göğüs ile sonuçlanır. Bu durum asla vahşi köpeklerde görülmez. Kalp ve akciğerler normalde omuzların arkasında yer aldığından hiçbir avantaj sağlamaz. Aslında, göğüs dirseklerin altına düştüğünde, göğüs kafesinin tamamı sıklıkla çok daralır ve yanal olarak sıkıştırılmış gibi görünür.

Normal bir AÇK de göğüs kemiğinin ön bölümü, omuz eklemine hemen önünde hafif çıkıntılıdır. Bir geminin pruvası gibi aşırı çıkıntılı olmamalıdır. Aşırı ebattaki bir göğüs kafesinin mekanik bir avantajı yoktur ayrıca bu durum ön ayakların manevra kabiliyetini bozabilir.

Diğer yandan, göğüs dirseklerin çok altına düşerse, üst kol dik veya çok uzun veya göğüs kafesi fıçı şeklinde olabilir. Bir köpeğin dayanıklılığı için daha önemli olan, göğüs kafesinin karnına doğru uzanması nedeni ile derinliğidir. Normal bir köpekte göğüs kademeli ve yumuşak bir şekilde yükselir, göğüs kafesinin tüm uzunluğu boyunca devam ederek, derin ve geniş bir göğüs boşluğu oluşturur. Karın, son gerçek kaburgaların göğüs kafesinin kırıkdağına bağlandığı noktadan yükselmeye başlar. Alt çizgisi göğüs kemiğinden sonra çok ani ve derin yükselen köpekler "ringa gutted" (Sığ Göğüs Kafesi) olarak bilinir. Bu sendrom göğüs boşluğunda kalp ve akciğer kapasitesinde azalma ve karın boşluğunda bağırsak kapasitesinde azalma sonucu yaratır. Üst çizgideki kambur arttıkça, köpeklerde "Sığ göğüs kafesi" neredeyse kaçınılmazdır.



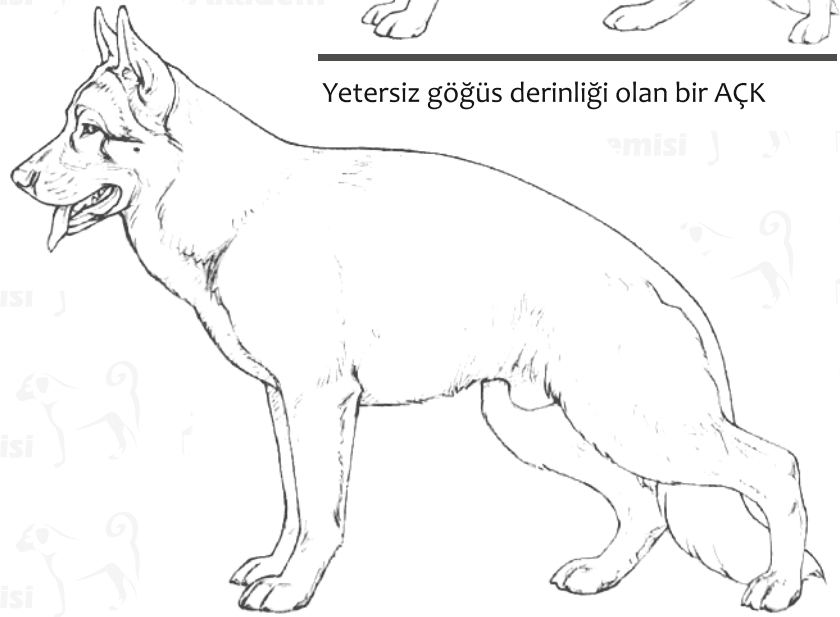Aşırı göğüs derinliği ve uzunluğu olan bir AÇK



Yetersiz göğüs derinliği olan bir AÇK



Yetersiz göğüs derinliği AÇK'ne "varil göğüs kafesi" görünümü verir.



Kambur üst çizgili AÇK. Bununla birlikte "Sığ göğüs kafesi" ve hiç görülemeyen sağrıya sahip